Controle da via aérea em paciente com trauma cervical e hipertensão intracraniana

Trauma craniano
1ª causa de morte no trauma
intervenções de ressuscitação básicas:
oxigenação / manutenção da pressão de perfusão cerebral
→ prevenir o dano cerebral secundário e diminuir a mortalidade

Lesão da coluna cervical ocorre em 2% das vítimas de trauma contuso

Incidência ↑ Escala de Glasgow < 8

déficit neurológico focal

Atendimento padrão → imobilização das vítimas de trauma

Lesão secundária ocorre em 2–10% dos pacientes

até que se prove o contrário,
suspeitar de trauma de coluna cervical

■ REVIEW ARTICLE

David C. Warltier, M.D., Ph.D., Editor

Anesthesiology 2006; 104:1293–318

© 2006 American Society of Anesthesiologists, Inc. Lippincott Williams & Wilkins, Inc.

Airway Management in Adults after Cervical Spine Trauma

*Edward T. Crosby, M.D., F.R.C.P.C.**

CME This article has been selected for the *Anesthesiology* CME Program. After reading the article, go to http://www.asahq.org/journal-cme to take the test and apply for Category 1 credit. Complete instructions may be found in the CME section at the back of this issue.

Diagnóstico - Pacientes conscientes

Avaliacão clinica

Rx em 3 incidências suplementada pela TC

Após análise das imagens – ausência de lesão

→ é possível retirar a imobilização / colar cervical

Se houver evidência de déficit neurológico mesmo com Rx e TC normais → MRI

Causas mais comuns de falha de diagnóstico
- Rx não adequados
- Má interpretação

Eastern Association for the Surgery of Trauma: Determination of cervical spine stability in trauma patients. Winston-Salem, North Carolina, EAST, 2000. Available at: www.east.org/tpg/chap3u.pdf. Accessed October 27, 2005.

Exame radiológico

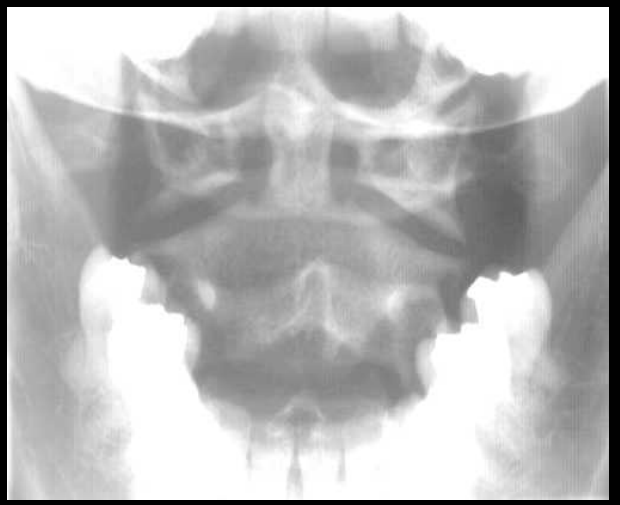

Lateral

occipício a T-1

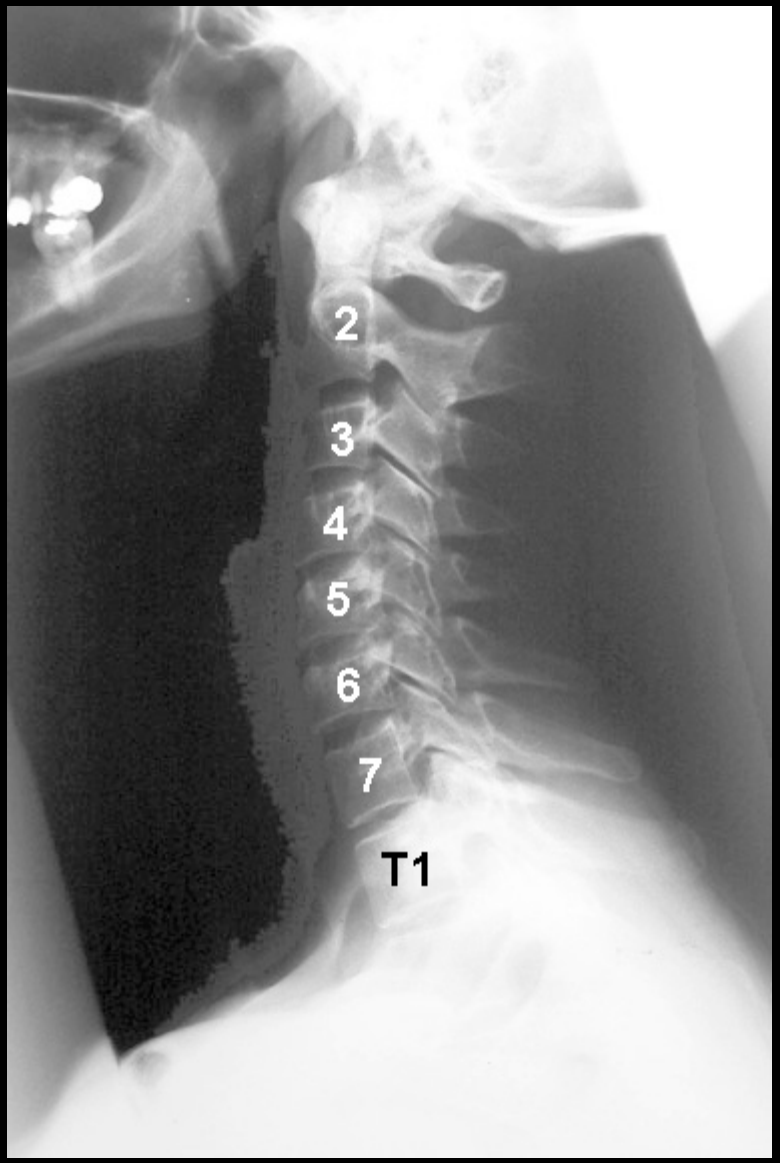

Perfil “swimmers view”

Linha anatômicas

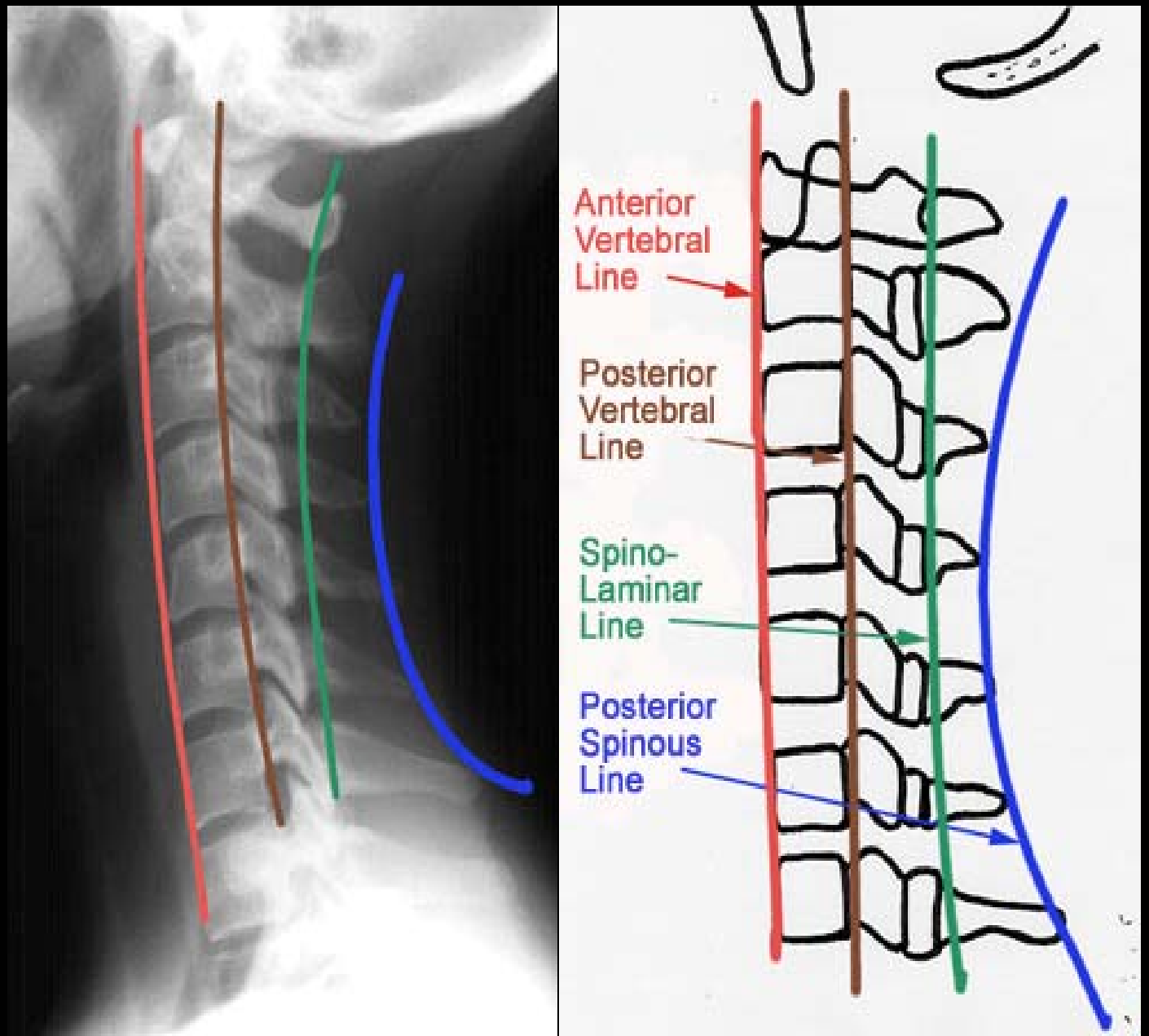

Diagnóstico - Pacientes inconscientes

Rx em 3 incidências suplementada pela TC - MRI

Permance o colar cervical até a possibilidade de exame clínico – consciente???

Problemas em manter o colar cervical

- escaras
- posição dificulta a aspiração de secreções e fisioterapia respiratoria
- e até aumenta PIC

Níveis de lesão em coluna cervical

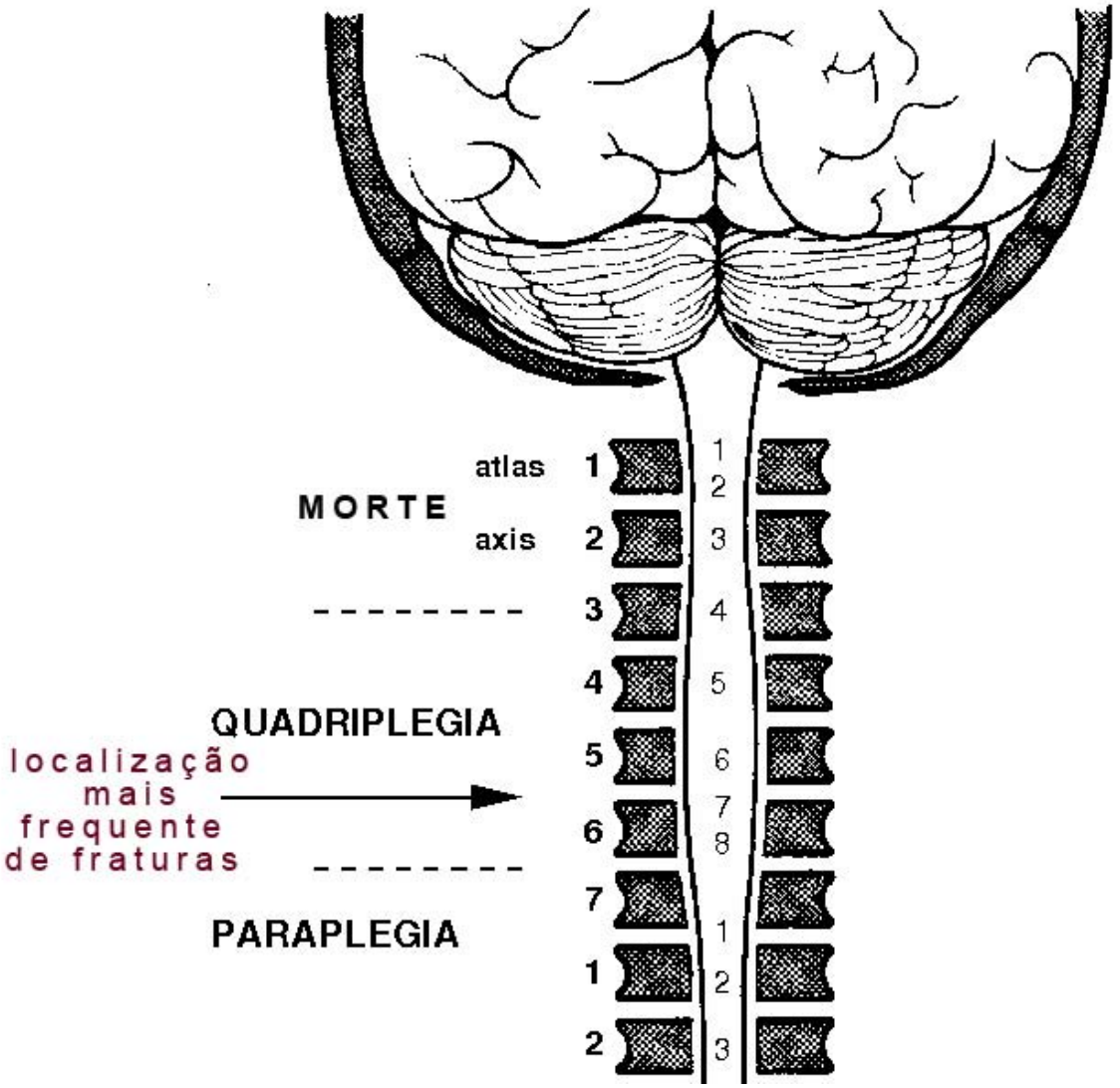

Controle da via aérea

Preferência dos anestesiologistas: fibroscopia

Experiência favorável da intubação traqueal
laringoscopia direta + imobilização da coluna cervical

Não existem dados que possam recomendar apenas uma opção de técnica no manuseio da VA, várias opções parecem apropriadas e aceitáveis.

REVIEW ARTICLE

Neuroanesthesiology Update

Jeffrey J. Pasternak, MD and William L. Lanier, MD

J Neurosurg Anesthesiol Volume 21, Number 2, April 2009

Laringoscópios ópticos

GlideScope

Bullard

Airtraq

REVIEW ARTICLE

Neuroanesthesiology Update

Jeffrey J. Pasternak, MD and William L. Lanier, MD

J Neurosurg Anesthesiol Volume 21, Number 2, April 2009

Controle da via aérea

140. Robitaille A, Williams SR, Tremblay MH, et al. Cervical spine motion during tracheal intubation with manual in-line stabilization: direct laryngoscopy versus GlideScope videolaryngoscopy. Anesth Analg. 2008;106:935–941.

141. Gercek E, Wahlen BM, Rommens PM. In vivo ultrasound realtime motion of the cervical spine during intubation under manual in-line stabilization: a comparison of intubation methods. Eur J Anaesthesiol. 2008;25:29–36.

142. Hirabayashi Y, Fujita A, Seo N, et al. A comparison of cervical spine movement during laryngoscopy using the Airtraq or Macintosh laryngoscopes. Anaesthesia. 2008;63:635–640.

143. Maruyama K, Yamada T, Kawakami R, et al. Upper cervical spine movement during intubation: fluoroscopic comparison of the AirWay scope, McCoy laryngoscope, and Macintosh laryngoscope. Br J Anaesth. 2008;100:120–124.

Todas as intervenções de manipulação da via aérea causam movimentação da coluna cervical.

REVIEW ARTICLE

Neuroanesthesiology Update

Jeffrey J. Pasternak, MD and William L. Lanier, MD

J Neurosurg Anesthesiol Volume 21, Number 2, April 2009

Cervical Spine Motion with direct Laryngoscopy and oro-tracheal intubation

Sawin PD Anesthesiology 1996;85:26-36 (sujets sains)

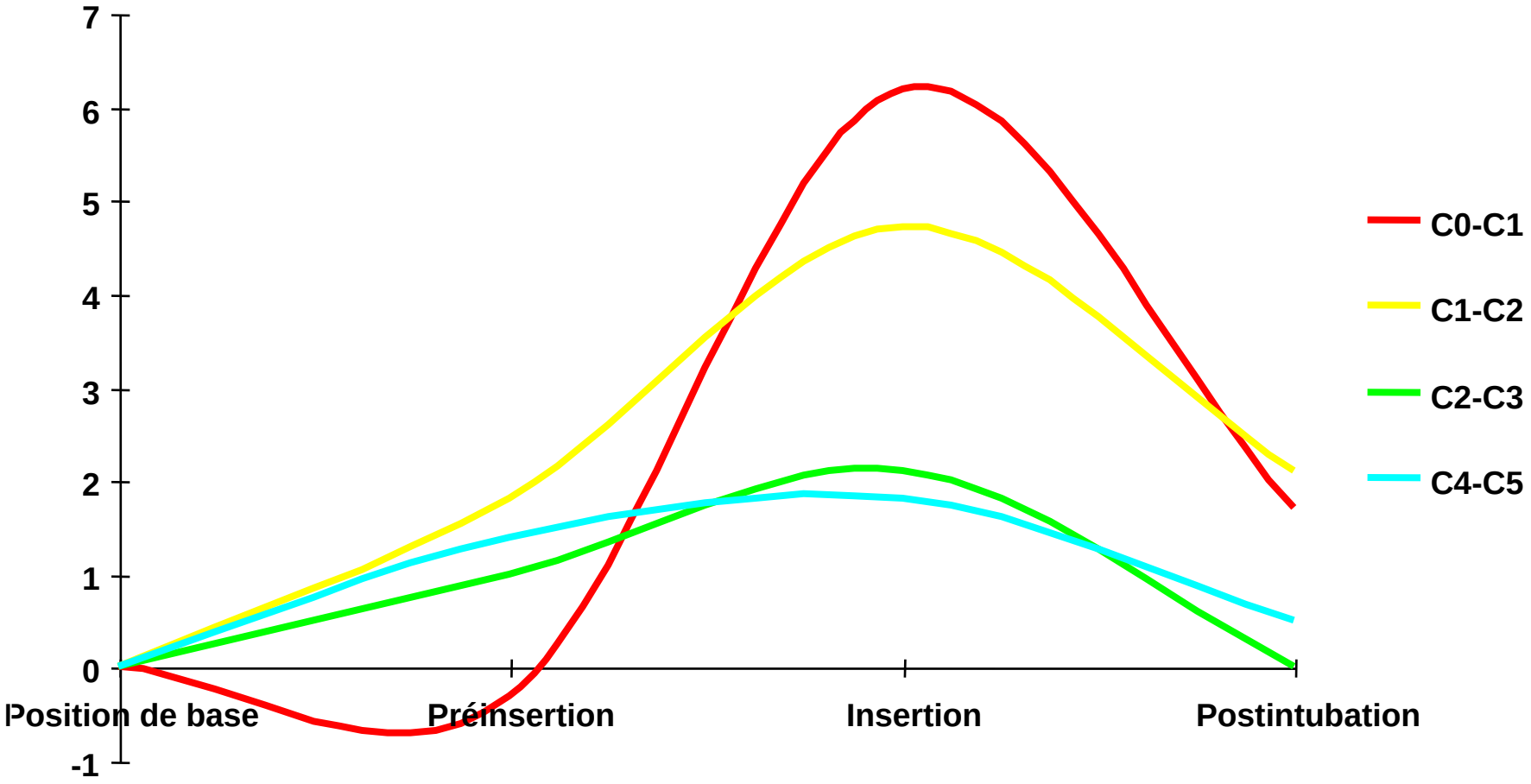

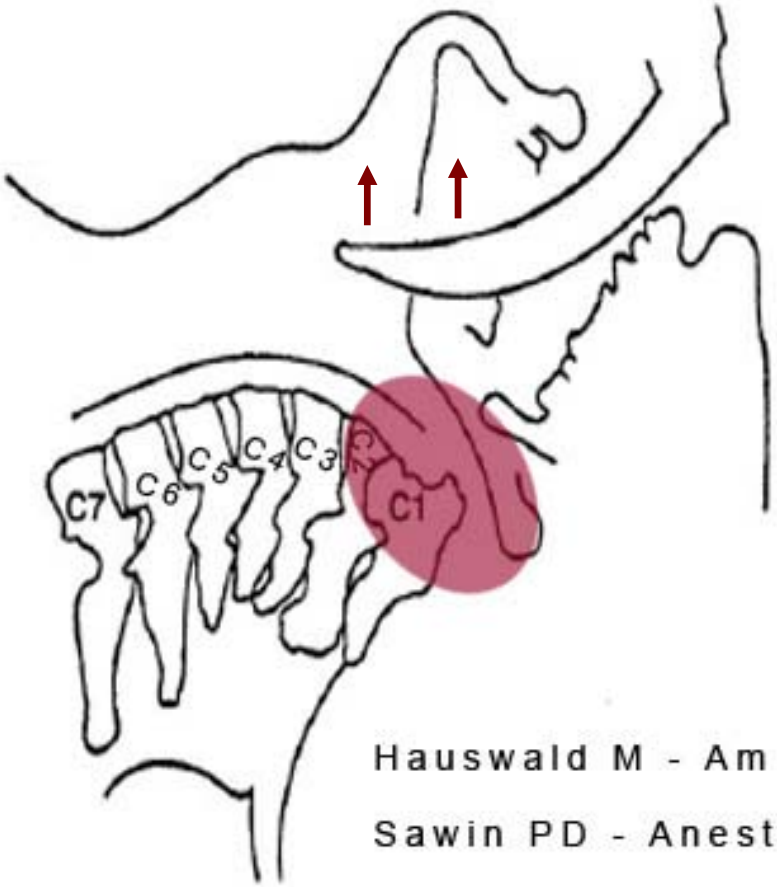

Hauswald M - Am J Emerg Med 1991; 9:535–8

Sawin PD - Anesthesiology 1996; 85:26–36

Impacto da laringoscopia direta e intubação traqueal na movimentação da coluna cervical

Conduta VA?

alerta / inconsciente?

cooperativo / agitado?

respiração espontânea?

trauma de face?

sangue na orofaringe?

Ventilação com máscara facial

Hauswald M – Am J Emerg Med 1991;9:535-8

Fibroscopia

Fibroscopia - Limitações

- tempo....
- apnéia / depressão respiratória
- sangue ou secreção
- agitação

Estilete Luminoso

Estilete Óptico Visual

Vantagens
Limitações

IT

alinhamento e estabilização manual da coluna cervical
pressão cricóide
IT com seqüência rápida

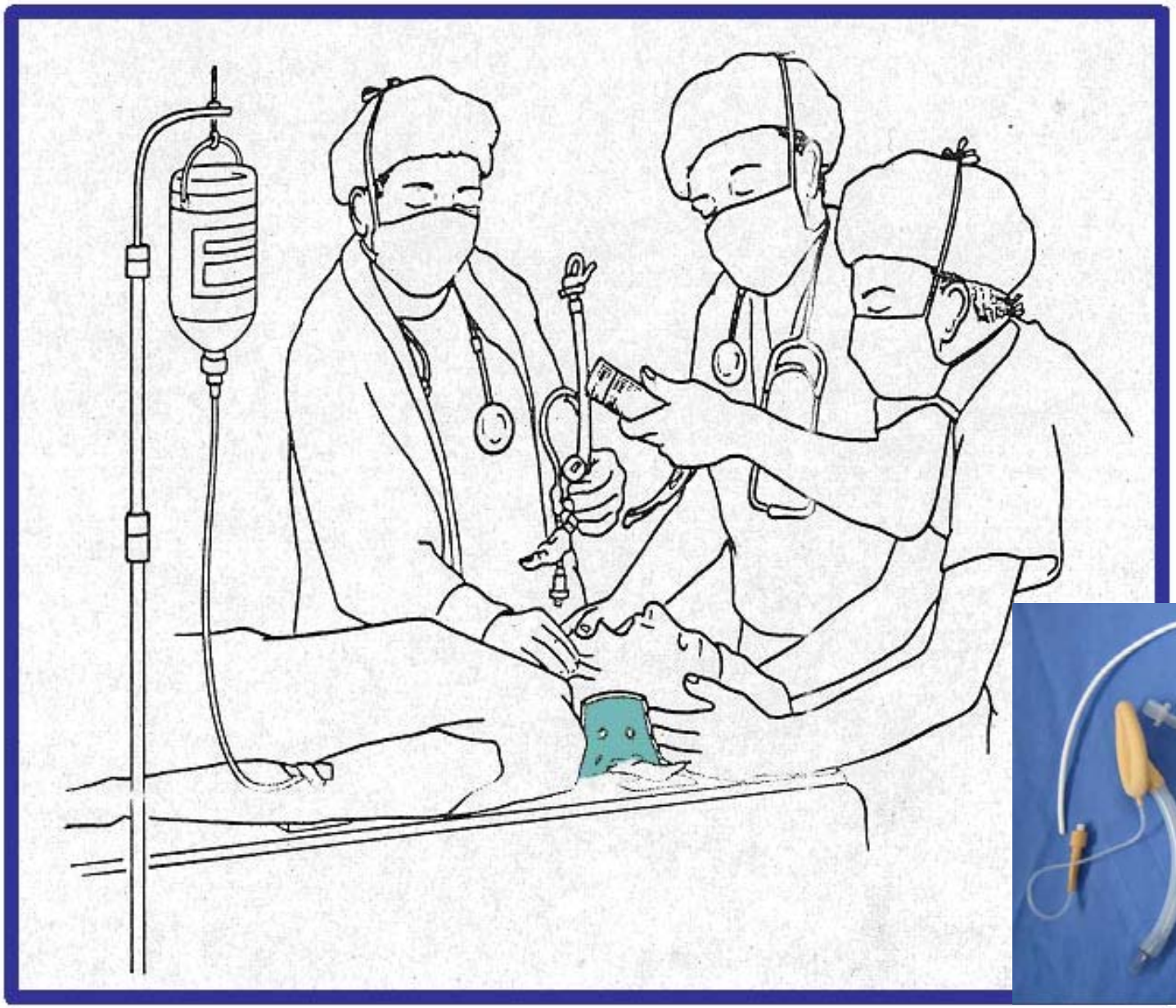

LSU

alinhamento e estabilização manual da coluna cervical

alinhamento e estabilização manual da coluna cervical

Curso Teórico & Prático

VAD 2009

MÉDI
SAM
192

COLAR
CERVICAL
P
RESGATE

Thumb technique

IOT através da Máscara Laríngea:

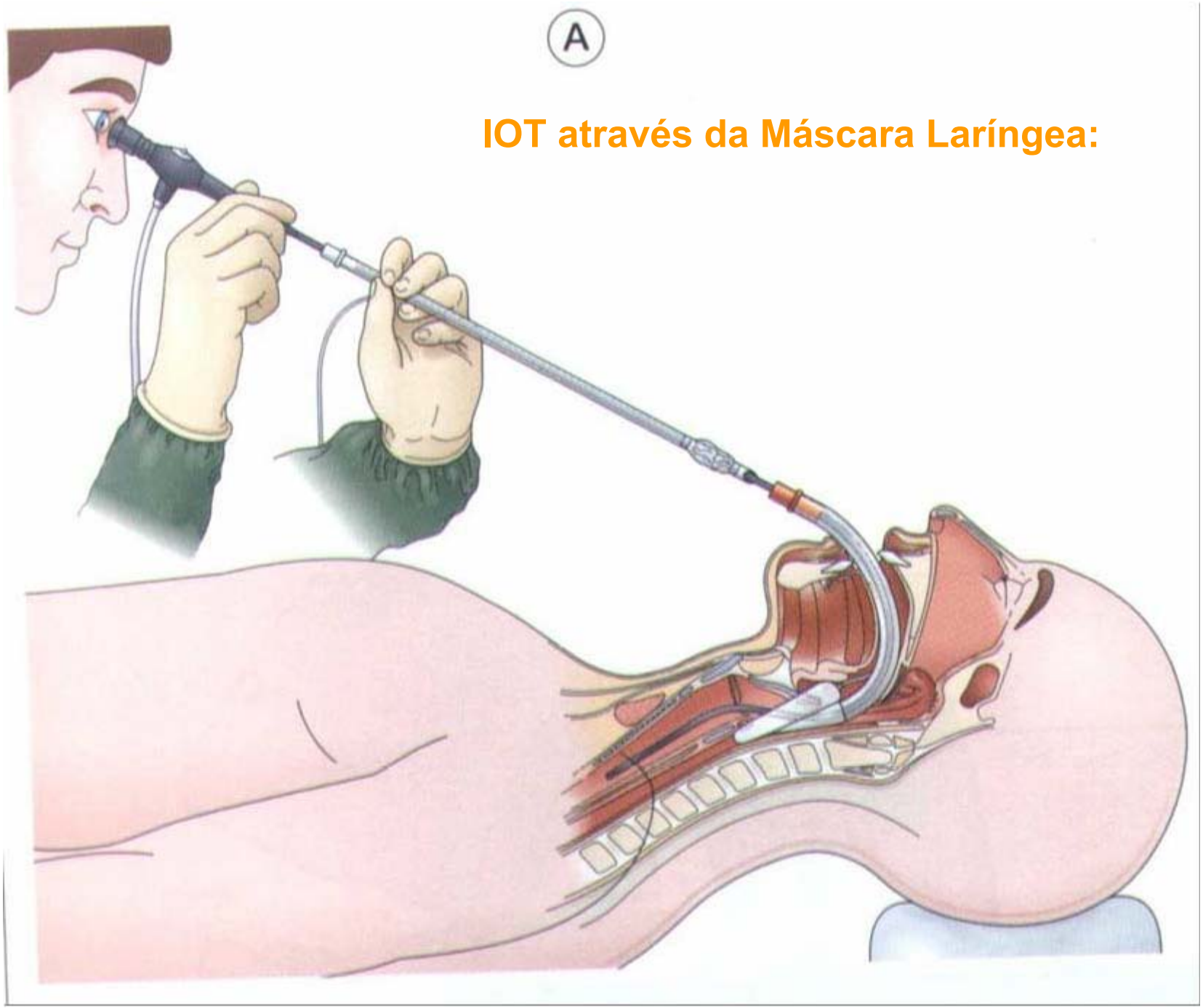

Métodos cirúrgicos

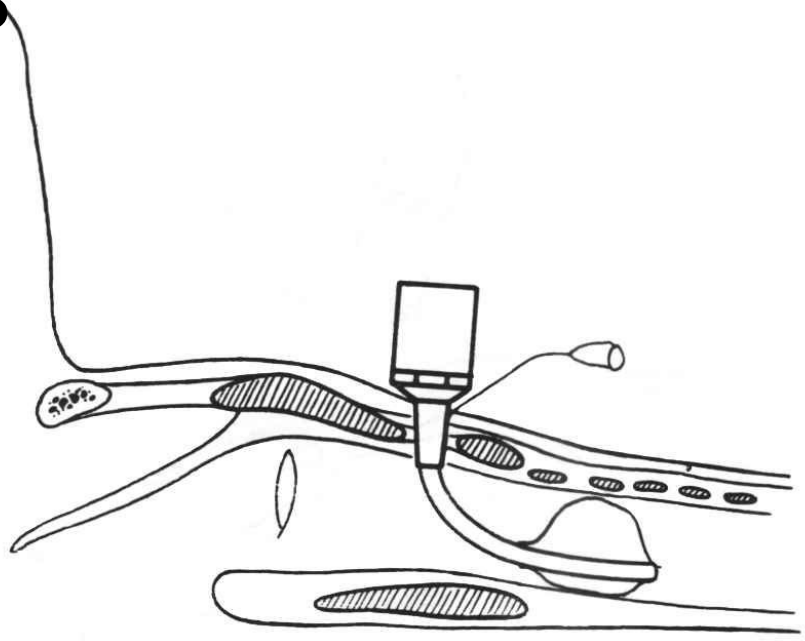

cricotireoidostomia

cuidado → movimentação cervical

Sondas trocadoras





Sondas trocadoras

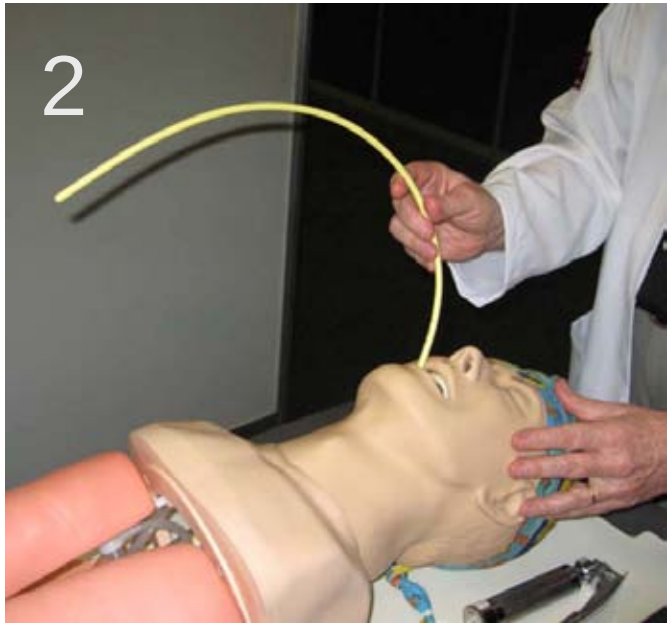

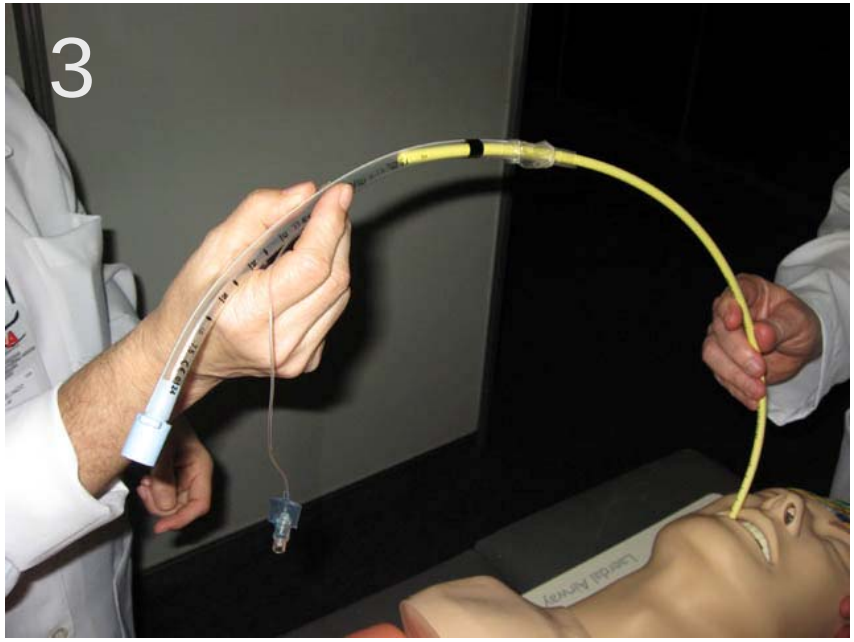

Conclusão

Há consenso no atendimento do trauma de coluna cervical no paciente consciente, mas nos pacientes com nível de consciência alterado é controverso.

Desde que a estabilização manual da coluna cervical seja aplicada, indução de anestesia com seqüência rápida seguida de laringoscopia direta e intubação oral parece ser seguro.

Hipotensão prolongada e mesmo mal posicionamento após IT tem no mínimo o mesmo potencial de causar lesão neurológica como a IT sozinha.

Os dispositivos supraglóticos tem seu papel como dispositivo alternativo para o controle e da via aérea quando a intubação é difícil.

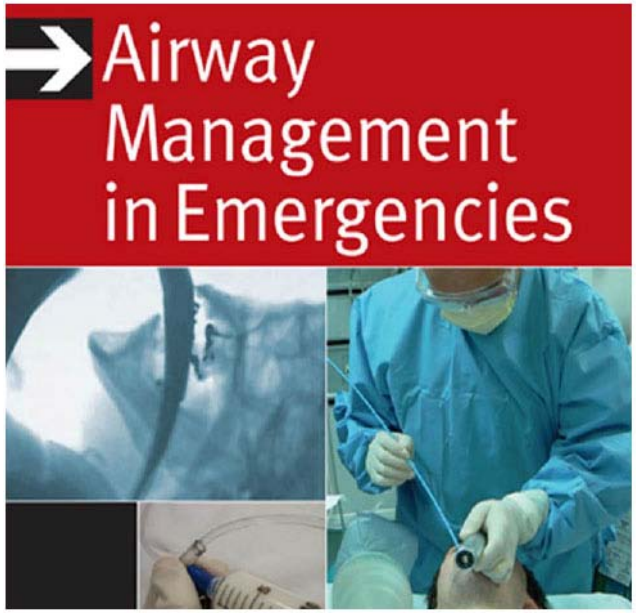

GEORGE KOVACS, MD
Department of Emergency Medicine
Dalhousie University
Nova Scotia, Halifax, Canada

J. ADAM LAW, MD
Professor
Departments of Anesthesiology and Surgery
Dalhousie University
Nova Scotia, Halifax, Canada

2008 -The McGraw-Hill Companies

REVIEW ARTICLE

Neuroanesthesiology Update

Jeffrey J. Pasternak, MD and William L. Lanier, MD

J Neurosurg Anesthesiol Volume 21, Number 2, April 2009

■ REVIEW ARTICLE

David C. Warltier, M.D., Ph.D., Editor

Anesthesiology 2006; 104:1293–318

© 2006 American Society of Anesthesiologists, Inc. Lippincott Williams & Wilkins, Inc.

Airway Management in Adults after Cervical Spine Trauma

*Edward T. Crosby, M.D., F.R.C.P.C.**